

Evaluación de la respuesta clínica y de los efectos secundarios del toceranib en gatos

Estudio retrospectivo multicéntrico para evaluar la respuesta clínica y los efectos adversos de gatos con diversos tipos de tumores sometidos a tratamiento antiangiogénico.

Víctor Domingo¹, Ricardo Ruano², Elena M Martínez-Merlo³, Enrique Rodríguez Grau-Bassas⁴, Carmen Aceña⁵, Laura Arconada⁶

¹Clínica Veterinaria Recuerda / Hospital Veterinario Sur, Granada

²H.V. Mediterráneo, Madrid

³Dpto. Medicina y Cirugía Animal, Universidad Complutense de Madrid

⁴Dpto. Patología Animal. IU Sanidad Animal, Universidad de las Palmas de Gran Canaria

⁵Dpto. Patología Animal, Universidad de Zaragoza

⁶Oncovet, Madrid

La terapia antiangiogénica se ha convertido en una importante modalidad terapéutica frente a diversos tipos de tumores tanto en medicina humana como en veterinaria [1]. En los últimos años se han desarrollado anticuerpos monoclonales específicos para el receptor del factor de crecimiento del endotelio vascular (VEGFR) humano, como el bevacizumab, el cual es eficaz en el control de tumores avanzados de colon, mama y pulmón [2]. En la actualidad no

La terapia metronómica (dosis bajas y continuas de fármacos citotóxicos), además de tener un interesante efecto inmunomodulador inhibe el reclutamiento de células endoteliales en los capilares del lecho tumoral.

existe ninguna forma comercial de este tipo de anticuerpos monoclonales para la especie canina. Sin embargo, algunos inhibidores de la tirosin-kinasa, como el toceranib, tienen una considerable afinidad para el VEGFR [3]. Asimismo, desde hace unos años se conoce la relación entre la sobreexpresión de la COX-2 en tejidos tumorales y la expresión del factor de crecimiento del endotelio vascular (VEGF) [4]. La terapia metronómica (administración de dosis bajas pero continuas de fármacos citotóxicos), además de tener un interesante efecto inmunomodulador inhibe el reclutamiento de

células endoteliales en los capilares del lecho tumoral [5].

A partir de estos argumentos decidimos realizar un estudio retrospectivo multicéntrico para evaluar la respuesta clínica y los efectos adversos.

Material y métodos

En este trabajo se incluyeron 21 gatos con tumores malignos en los que había fallado la terapia convencional. Estos animales recibieron un tratamiento con toceranib bien en monoterapia o bien combinado con un inhibidor de la COX-2 y/o terapia metronómica. La respuesta clínica se evaluó en aquellos gatos con tumores macroscópicos siguiendo el criterio RECIST [6]:

- Respuesta completa si se consigue la desaparición total del tumor.
- Respuesta parcial si hay disminución de más de un 30 % del diámetro mayor del tumor.
- Respuesta progresiva si se produce un aumento de más del 20 % del diámetro mayor.
- Enfermedad estable cuando la respuesta se encuentra entre la enfermedad progresiva y la respuesta parcial.

La evaluación de la respuesta clínica se llevo a cabo los días 30, 60, 120, 180, 240 y 300 después de iniciar el tratamiento. Se consideró respuesta clínica objetiva en aquellos gatos que experimentaron bien una respuesta parcial o una respuesta completa. Los efectos adversos fueron recogidos y clasificados siguiendo los criterios del VCOG-CTCAE [7].

Resultados

De los 21 gatos incluidos en este trabajo, dos fueron tratados con toceranib como único fármaco, 16 combinándolo



con un inhibidor COX-2 y tres con terapia metronómica. La dosis media administrada de toceranib fue de $2,81 \pm 0,38$ mg/kg con una pauta de administración de lunes-miércoles-viernes en un 62 % de los casos, cada 48 horas en un 19 % y cada 72 horas en otro 19 %. Aquellos gatos que recibían un tratamiento adicional (inhibidor COX-2 o terapia metronómica) lo hacían los días que no tomaban toceranib.

Solo se describieron efectos secundarios en cuatro casos:

- 1 gato con anorexia (grado 1)
- 1 con pancreatitis (grado 2)
- 1 con vómitos (grado 2)
- 1 con alopecia facial (grado 2)

Se observaron evidencias de respuesta clínica objetiva en cuatro gatos (21 %), que consistieron en un caso de respuesta completa (carcinoma de células escamosas del plano nasal) y tres respuestas parciales (un carcinoma de células escamosas en el plano nasal, un carcinoma de células escamosas auricular y un sarcoma asociado al punto de inyección).

Conclusiones

La mayor parte de los gatos incluidos en este estudio toleraron muy bien el tratamiento con toceranib tanto en monoterapia como en combinación con AINE o terapia metronómica. Aunque se trata de un estudio preliminar con pocos animales, esta modalidad terapéutica parece ofrecer

Esta modalidad terapéutica parece ofrecer resultados prometedores especialmente en ciertos tipos tumorales.

resultados prometedores especialmente en ciertos tipos tumorales. Sin embargo, tanto para determinar la dosis y la pauta de tratamiento óptimas como los tipos tumorales más sensibles, es necesario desarrollar un estudio prospectivo que incluya un mayor número de casos. □

Bibliografía

- Hanahan D, Weinberg RA. *Hallmarks of cancer: the next generation*. Cell. 2011;144(5):646-674.
- Shih T, Lindley C. Bevacizumab: An angiogenesis inhibitor for the treatment of solid malignancies. Clin Ther. 2006;28(11):1779-1802.
- London C, Mathie T, Single N, et al. Preliminary evidence for biologic activity of toceranib phosphate (Palladia®) in solid tumours. Vet Comp Oncol. 2012;10(3):194-205.
- Morrison WB. *Inflammation and cancer: a comparative view*. J Vet Intern Med. 2012;26(1):18-31.
- Pasquier E, Kavallaris M, André N. *Metronomic chemotherapy: new rationale for new directions*. Nat Rev Clin Oncol. 2010;7(8):455-65.
- Eisenhauer E a, Therasse P, Bogaerts J, et al. *New response evaluation criteria in solid tumours: revised RECIST guideline (version 1.1)*. Eur J Cancer. 2009;45(2):228-47.
- Reference Q. *Veterinary cooperative oncology group - common terminology criteria for adverse events (VCOG-CTCAE) following chemotherapy or biological antineoplastic therapy in dogs and cats v1.1*. Vet Comp Oncol. 2011;5:1-30.

Figura 1. Evaluación de la respuesta clínica.

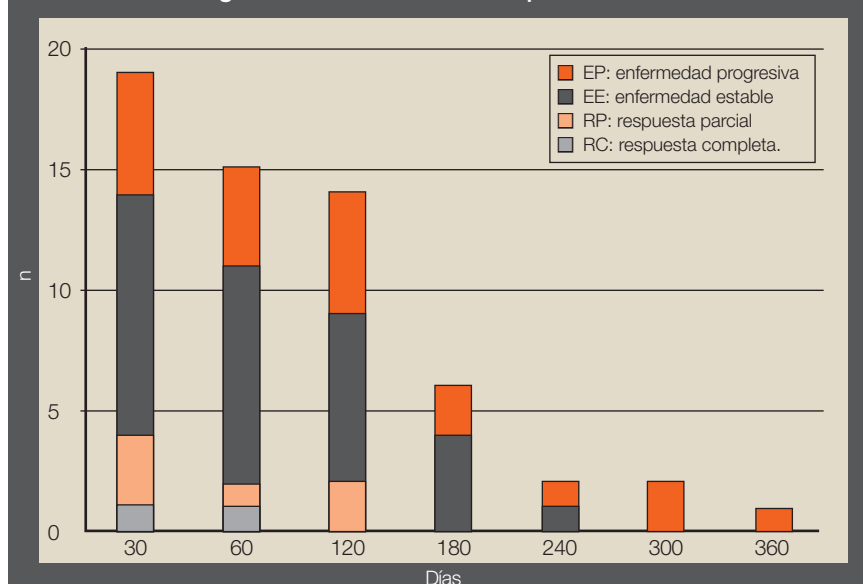


Figura 2. Evaluación de los efectos secundarios.

