

- Rossi SH, Klatte T, Usher-Smith J, et al. Epidemiology and screening for renal cancer. *World J Urol.* 2018;36:1341–53.
- Znaor A, Lortet-Tieulent J, Laversanne M, et al. International variations and trends in renal cell carcinoma incidence and mortality. *Eur Urol.* 2015;67:519–30.
- World Health Organization. Lyon, France: Global Cancer Observatory; 1965-2020 [consultado 10 Sep 2020] Disponible en: <https://gco.iarc.fr/tomorrow/en>.
- National Comprehensive Cancer Network. Pennsylvania, USA: NCCN Kidney Cancer (Version 1. 2021); 1995-2020 [consultado 10 Sep 2020] Disponible en: [https://www.nccn.org/professionals/physician\\_gls/pdf/kidney.pdf](https://www.nccn.org/professionals/physician_gls/pdf/kidney.pdf). [https://www.nccn.org/guidelines/category\\_1](https://www.nccn.org/guidelines/category_1).
- Ficarra V, Mosca A, Rossanese M, et al. Is active surveillance an option for metachronous metastatic renal cell carcinoma? *Ann Transl Med.* 2019;7:84.
- Galanopoulos M, Gkeros F, Liatsos C, et al. Secondary metastatic lesions to colon and rectum. *Ann Gastroenterol.* 2018;31:282–7.
- Park HJ, Kim HJ, Park SH, et al. Gastrointestinal involvement of recurrent renal cell carcinoma: CT findings and clinicopathologic features. *Korean J Radiol.* 2017;18:452–60.
- Vo E, Palacio CH, Omino R, et al. Solitary colon metastasis from renal cell carcinoma nine years after nephrectomy: A case report. *Int J Surg Case Rep.* 2016;27:55–8.
- Faulx AL, Kothari S, Acosta RD, et al. The role of endoscopy in subepithelial lesions of the GI tract. *Gastrointest Endosc.* 2017;85:1117–32.
- Johnstone C, Rich SE. Bleeding in cancer patients and its treatments: A review. *Ann Palliat Med.* 2018;7:265–73.

A. Triana-Romero\*, C. Durán-Rosas, P. Grube-Pagola y A. Meixueiro-Daza

*Instituto de Investigaciones Médico Biológicas, Universidad Veracruzana, Veracruz, Veracruz, México*

\*Autor para correspondencia. Instituto de Investigaciones Médico Biológicas, Universidad Veracruzana. Iturbide S/N Col. Flores Magón, CP 94299. Veracruz, Veracruz, México. Teléfono: 229 93 180 11. Correo electrónico: [atriana28@gmail.com](mailto:atriana28@gmail.com) (A. Triana-Romero).

<https://doi.org/10.1016/j.rgmx.2021.06.011>  
0375-0906/ © 2022 Asociación Mexicana de Gastroenterología. Publicado por Masson Doyma México S.A. Este es un artículo Open Access bajo la licencia CC BY-NC-ND (<http://creativecommons.org/licenses/by-nc-nd/4.0/>).

## Una complicación del cierre endoscópico de perforación duodenal con sistema OVESCO



### A complication of endoscopic closure of a duodenal perforation with the OVESCO system

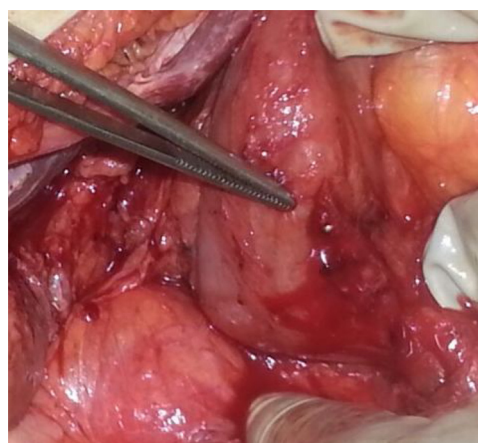Las perforaciones del tracto digestivo constituyen una de las patologías quirúrgicas más frecuentes. Estas pueden ser producidas por patología endoluminal, cuerpos extraños o de forma iatrogénica. Aunque el estándar de tratamiento de esta patología continúa siendo quirúrgico, el incremento de los procedimientos endoscópicos, tanto diagnósticos como terapéuticos, ha puesto en marcha el desarrollo de nuevos sistemas para intentar el cierre endoscópico de las perforaciones de pequeño tamaño. Entre los sistemas más utilizados, se encuentra el OVESCO, un clip premontado de material biocompatible que aproxima, comprime y cierra los bordes de perforaciones de hasta 3 cm<sup>1</sup>.

Presentamos un caso en el que, tras intentar el cierre de una perforación duodenal iatrogénica producida durante una ecoendoscopia diagnóstica con el sistema OVESCO, quedó atrapado un componente del dispositivo endoscópico empleado.

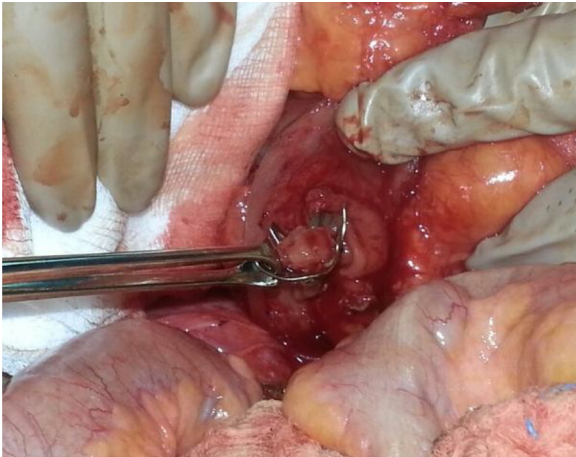
Presentamos el caso de una paciente mujer de 73 años sin antecedentes de interés, a la que se le hizo una ecoendoscopia por sospecha de lesión en la cabeza pancreática. Durante la realización de la misma, al introducir el ecoendoscopio lineal en la segunda porción duodenal, se objetivó en retirada la presencia de una perforación de aproximadamente 1.5 cm, redondeada, en cara lateral de la segunda porción duodenal. Tras este hallazgo, se introdujo el endos-

copio convencional y, previa insuflación de CO<sub>2</sub>, se colocó un dispositivo tipo OVESCO para cierre del orificio, quedando atrapada la pinza de trabajo endoscópica dentro de este, siendo imposible movilizarla y retirarla.

Se decidió intervenir a la paciente de forma urgente, evidenciándose una perforación de aproximadamente 2 cm en pared posterior duodenal parcialmente ocluida con el OVESCO, con la pinza endoscópica atrapada en la oclusión y exteriorizada a través de la pared duodenal (fig. 1). Se realizó maniobra de Kocher amplia, duodenotomía para extracción del dispositivo (fig. 2) y cierre en monoplano de la perforación con epiploplastia. Se colocó yeyunostomía de alimentación. La paciente evolucionó favorablemente, reintroduciéndose la dieta oral con buena tolerancia, y siendo dada de alta 14.º día postoperatorio.



**Figura 1** Perforación duodenal parcialmente cerrada con el sistema OVESCO con la pinza endoscópica atrapada.



**Figura 2** Sistema OVESCO cerrado una vez extraído, ocluyendo la pared intestinal y atrapando la pinza endoscópica.

Las complicaciones asociadas a la ecoendoscopia oscilan entre el 0.04% y el 0.6%, incluyendo infecciones, sangrados, pancreatitis, perforaciones y eventos relacionados con la sedación. En manos de un operador experto, esta prevalencia es similar a la de la endoscopia digestiva alta convencional (0.1-0.5%)<sup>2</sup>. La incidencia de perforación gastrointestinal durante la realización de ecoendoscopias se encuentra entre el 0% y el 0.4%, constituyendo la complicación más grave, con una alta morbimortalidad (16-18%)<sup>3,4</sup>. La perforación más frecuentemente asociada a la ecoendoscopia es la esofágica, realizada con el ecoendoscopio radial. Sin embargo, el duodeno es el lugar más susceptible de perforación con el ecoendoscopio lineal, sobre todo en zonas de angulación, estenosis y divertículos. Los factores de riesgo reconocidos para la perforación duodenal en este tipo de procedimientos incluyen la falta de entrenamiento del endoscopista, la presencia de divertículos duodenales, déficit de insuflación de la luz y la existencia de esfinterotomía<sup>2</sup>.

El auge de los procedimientos endoscópicos ha provocado el desarrollo de distintos dispositivos para paliar las complicaciones sin necesidad de intervención quirúrgica. Los primeros clips endoscópicos se introdujeron en 1975 por Hayashi con el objetivo de resolver sangrados gastrointestinales<sup>5,6</sup>. Desde entonces se han usado para el cierre no quirúrgico de la pared gastrointestinal como fístulas, dehiscencias de anastomosis y perforaciones tanto espontáneas como iatrogénicas<sup>6</sup>. Recientemente se han desarrollado nuevos sistemas como el OVESCO para el manejo no quirúrgico de las fístulas, fugas y perforaciones gastrointestinales, así como para controlar hemorragias del tubo digestivo<sup>7</sup>. Su uso se ha expandido al tratamiento de defectos tisulares en el tracto gastrointestinal. Este dispositivo consiste en la utilización de unos clips premontados en un capuchón de plástico en el extremo distal del endoscopio. Una vez localizada la perforación se introducen los bordes de la misma dentro del capuchón de plástico utilizando aspiración o dispositivos endoscópicos de aproximación como una doble pinza de agarre o pinza tipo ancla y se libera el clip aproximando y comprimiendo los bordes de la perforación<sup>1</sup>. En nuestro caso, la pinza de agarre utilizada quedó atrapada por el clip al cerrar la perforación. La tasa descrita de complicaciones con el sistema OVESCO es del 2%

aproximadamente<sup>7</sup>, el riesgo de que sean graves del 0.6%<sup>8</sup> y no se relacionan con ningún patrón específico<sup>9</sup>. Se han descrito casos de colocaciones del dispositivo no apropiadas, laceraciones de pared esofágica o intestinal, perforaciones, estenosis enterales, infecciones tipo peritonitis, atrapamiento accidental de órganos vecinos, sangrados y otras aún más raras<sup>9</sup>. Seleccionar el clip adecuado, teniendo en cuenta su tipo y tamaño, el uso apropiado de los accesorios de aproximación, la precisión durante su colocación y la experiencia y pericia del endoscopista evitarían complicaciones como la descrita<sup>9</sup>.

En nuestro caso, se trataba del segundo clip colocado por el endoscopista, por lo que la localización en duodeno, la inexperiencia y otros factores referidos previamente pudieran favorecer dicha complicación. Wedi et al. informaron sobre la misma complicación en esófago distal y su costosa resolución endoscópica<sup>10</sup>, si bien en nuestro caso fue necesaria la resolución quirúrgica. Hasta el momento, este es el segundo caso que describe una complicación de este tipo<sup>10</sup>, siendo necesario su conocimiento para tomar las precauciones oportunas durante estos procedimientos.

La bibliografía disponible coincide en que los dispositivos como el sistema OVESCO pueden ser una alternativa válida en pacientes mayores perforados con comorbilidades asociadas, siempre que se trate de perforaciones pequeñas (menores de 2 cm), que sea colocado por un endoscopista entrenado y que haya disponibilidad para una cirugía si fuera necesario. A pesar del desarrollo de estos dispositivos, el «gold estándar» de tratamiento de las perforaciones del tracto digestivo tanto espontáneas como iatrogénicas sigue siendo la cirugía.

## Financiación

Este trabajo no se ha financiado por ninguna entidad pública ni privada.

## Consideraciones éticas

Se solicitó al paciente permiso para la utilización de las imágenes, pero no se obtuvo la autorización del Comité Ético de nuestro centro ya que no se realizó ningún procedimiento fuera de la práctica habitual ni fue precisa la administración de ningún fármaco ni dispositivos en estudio, además de que el paciente no puede identificarse en el trabajo presentado, preservando así su anonimato. Este artículo no muestra, por tanto, información personal que permita identificar al paciente.

## Conflicto de intereses

No se presentaron conflicto de intereses.

## Referencias

1. Piyachaturawat P, Mekaroonkamol P, Rerknimitr R. Use of the over the scope clip to close perforations and fistulas. *Gastrointest Endoscopy Clin N Am.* 2020;30:25–39.

2. Haider S, Kahaleh M, Review:. The use of endoscopic clipping devices in the treatment of iatrogenic duodenal perforation. *Gastroenterol Hepatol*. 2010;6:660–1.
  3. Ali Tuzun I, Orhan K, Kemal Y, et al. Endoscopic repair of duodenal perforation with over-the-scope clipping system and endoclips: A case report. *Turk J Gastroenterol*. 2014;25: 103–5.
  4. Armas Ojeda MD, Ojeda Marrero V, Roque Castellano C, et al. Perforaciones duodenales tras colangiopancreatografía retrógrada endoscópica. *Cir Esp*. 2015;93:403–10.
  5. Khokhar OS, Nguyen DT, Johnson L, et al. Endoscopic management of iatrogenic duodenal perforation with linear-probe echoendoscope. *Gastroenterol Hepatol*. 2010; 6:657–9.
  6. Nishiyama N, Mori H, Kobara H, et al. Efficacy and safety of over-the-scope clip: Including complications after endoscopic submucosal dissection. *World J Gastroenterol*. 2013;19:2752–60.
  7. Bartell N, Bittner K, Kaul V, et al. Clinical efficacy of the over-the-scope clip device: A systematic review. *World J Gastroenterol*. 2020;26:3495–516.
  8. Kobara H, Mori H, Nishiyama N, et al. Over-the-scope clip system: A review of 1517 cases over 9 years. *J Gastroenterol Hepatol*. 2019;34:22–30.
  9. Asokkumar R, Chin Y-K, Soetikno R. Complications with Over the Scope clip. How can we prevent it? *Gastrointest Endosc Clin N Am*. 2020;30:75–89.
  10. Wedi E, Gonzalez S, Menke D, et al. One hundred and one over-the-scope-clip applications for severe gastrointestinal bleeding, leaks and fistulas. *World J Gastroenterol*. 2016;22:1844–53.
- A.C. Rahy-Martín<sup>a,b,\*</sup>, L. Jiménez-Díaz<sup>a</sup>,  
R.M. Rodríguez-Pérez<sup>a</sup>, M.A. Acosta-Mérida<sup>a,b</sup>  
y J. Marchena-Gómez<sup>a,b</sup>
- <sup>a</sup> *Servicio de Cirugía General y del Aparato Digestivo, Hospital Universitario de Gran Canaria Dr. Negrín, Las Palmas de Gran Canaria, España*  
<sup>b</sup> *Departamento de Ciencias Médicas y Quirúrgicas, Facultad de Medicina, Universidad de Las Palmas de Gran Canaria, Las Palmas de Gran Canaria, España*
- \* Autora para correspondencia. Hospital Universitario de Gran Canaria Dr. Negrín. C/Barranco de la Ballena s/n. 35010 Las Palmas de Gran Canaria. Teléfono: +34 609127626. Correo electrónico: [aidarahy@hotmail.com](mailto:aidarahy@hotmail.com) (A.C. Rahy-Martín).
- <https://doi.org/10.1016/j.rgmx.2021.06.010>  
0375-0906/ © 2021 Asociación Mexicana de Gastroenterología.  
Publicado por Masson Doyma México S.A. Este es un artículo Open Access bajo la licencia CC BY-NC-ND (<http://creativecommons.org/licenses/by-nc-nd/4.0/>).